

Rasmussen 뇌염에서 추적 뇌 자기공명영상과 단일광자단층촬영 소견의 변화

남태승 · 김병채 · 오종률* · 하정민*
송호천* · 김정희[†] · 최성민 · 김명규
조기현

전남대학교 의과대학 신경과학교실
핵의학교실*, 사회과학대학 심리학교실[†]

Received : March 30, 2009
Revision received : April 1, 2009
Accepted : April 23, 2009

Address for correspondence

Byeong Chae Kim, M.D.
Department of Neurology, Chonnam National
University Medical School, 8 Hak-dong, Dong-gu,
Gwangju 501-757, Korea
Tel: +82-62-220-6171
Fax: +82-62-228-3461
E-mail : byeong.kim@jnu.ac.kr

Serial Brain MR Imaging and ^{99m}Tc-ECD SPECT's Findings of Rasmussen Encephalitis

Tai Seung Nam, M.D., Byeong Chae Kim, M.D., Jong Ryool Oh, M.D.*,
Jung Min Ha, M.D.*, Ho Chun Song, M.D.*, Jung Hee Kim, M.S.[†],
Seong Min Choi, M.D., Myeong Kyu Kim, M.D., Ki Hyun Cho, M.D.

Departments of Neurology and Nuclear Medicine*, Chonnam National University Medical School;
Department of Psychology[†], College of Social Sciences, Chonnam National University, Gwangju,
Korea

Rasmussen encephalitis (RE) is a chronic inflammatory disorder characterized by progressive neurologic deficits and intractable focal seizures. We report a case of a 37-yr-old man presented with progressive cognitive dysfunction of the right hemisphere. This patient had shown typical clinical and radiological progression of RE for five years, which are demonstrated by the neuropsychological results and serial brain MR- and SPECT images.

Key Words: Rasmussen encephalitis, Cognitive function, Magnetic resonance imaging

서 론

Rasmussen 뇌염(Rasmussen's encephalitis, RE)은 한쪽 대뇌 반구만을 침범하여 진행성 일측대뇌반구위축증(cerebral hemiatrophy)을 보이는 원인 불명의 만성 뇌염으로, 난치성 부분 발작, 편마비, 언어장애 및 인지장애 등의 대뇌기능장애를 특징으로 하는 매우 드문 염증성 대뇌 질환이다[1]. Rasmussen 등(1958)이 처음 보고한 이후 많은 RE 증례에서 인지기능의 저하가 흔하게 동반될 수 있다고 알려져 있지만, 대부분의 기존 보고에서는 인지기능 저하의 유무에 대해서만 기재되어 있었고, 장애의 양상 및 정도에 관한 체계적인 결과가 보고된 적은 없었다. 또한, RE의 시간 경과에 따른 뇌 자기공명영상(magnetic resonance image, MRI) 및 단일광자단층촬영(single photon emission computed tomography, SPECT) 소견에 대한 국외 보고는 있으나, 아직까지 국내에서 보고된 적이 없다.

이에 저자들은 우반구의 인지기능 손상이 저명한 성인형 RE 증례를 5년간 추적 관찰하였기에 임상소견, 신경심리검사와 함께 뇌 MRI와 SPECT 소견의 임상 경과에 따른 변화를 보고하고자 한다.

증 례

37세 남자가 길 찾기와 관련된 기억력 및 집중력이 점진적으로 떨어지고 숫자에 대한 개념이 감소하여 직무수행의 어려움을 보여 외래를 경유하여 본원 신경과에 입원하였다. 환자는 대졸학력의 오른손잡이로 32세 때 경련이 처음 발생하기 전까지 정상적인 생활을 하였다. 처음 발생한 경련은 단순부분운동발작의 양상이었다. 당시 T2강조영상(T2-weighted image, T2WI) 및 fluid-attenuated inversion recovery (FLAIR) MR 영상에서 우반구의 난형중심(centrum semiovale)과 피질하 영역에 부종을 동반한 고신호 강도의 병변 및 다발성 조영증강 소견이 관찰되었다(Fig. 1A). 이후 경련 발작 빈도가 점차 증가하여 하루에도 10회가 넘는 단순 혹은 복합 부분 발작이 발생하였고, 34세 때에는 지속부분간질(epilepsia partialis continua) 및 좌측 편마비를 보였다. 뇌 MRI에서는 우측 해마를 포함한 측두엽과 두정엽 부위에 새로운 병변이 관찰되었지만, 2년 전에 시행되었던 MR영상과 비교할 때 우반구에서 보이던 고신호강도의 병변 및 조영증강 병변은 호전된 양상을 보였으며 뇌위축이나 뇌부종을 의심할만한 소견은 없었고(Fig. 1B), 뇌 SPECT에서는 우측 반구 측두-두정엽 부위의 혈류감소가 관찰되었다(Fig. 2A). 뇌파 검사에서는 우측 측두엽 부위에서 지속적인 극파와 서파가 출

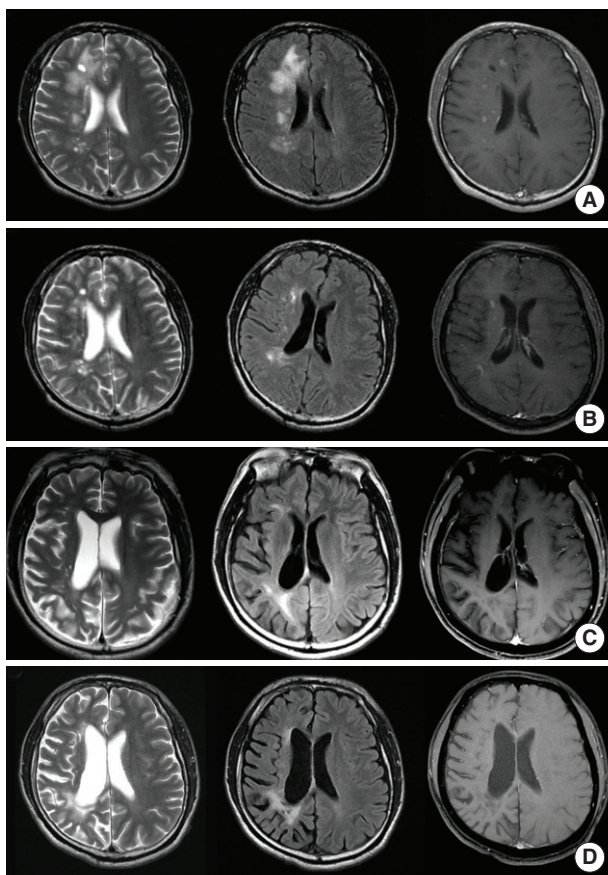


Fig. 1. Serial brain MR images of the patient (A-D). Axial T2-weighted MR images, FLAIR images and contrast T1-weighted MR images at the same level, respectively. The images were obtained at the age of 32 (A), 34 (B), 36 (C) and 37 (D). They show the sequence of the right-sided brain swelling and hyperintense signal (stage 1; A), normal volume with hyperintense signal (stage 2; B), atrophy with hyperintense signal (stage 3; C), and marked atrophy with normal signal (stage 4; D).

현하고 T6에서 위상역전(phase reversal)이 관찰되었다. 항경련제 증량과 함께 고용량의 스테로이드를 투여한 이후 경련 발작의 빈도가 점차 감소하여 carbamazepine 600 mg, valproic acid 1,200 mg, phenytoin 300 mg을 하루 용량으로 투여하였다. 36세 때 시행된 추적 MRI에서는 우측 대뇌 피질의 뇌위축과 고신호강도의 병변이 관찰되었지만, 조영증강 병변 소견은 없었다(Fig. 1C).

37세 때에 인지기능 저하를 호소하였을 때, 2년 동안 경련 발작이 없었으며 항경련제인 carbamazepine 600 mg 투여 중이었다. 환자가 주로 호소하는 인지기능 저하의 내용은 버스를 타고 가다가 이미 알고 있던 장소에 내렸을 때 방향감각이 없어서 한참 동안 해매는 증상과 이미 방문했던 장소를 혼자서 찾아가는데 어려움이 있는 것이었다. 내원 시 활력징후 및 치매선별을 위해 시행된 혈액학적 검사 결과는 정상이었고, 신경학적 검사에서는 좌측 상지 및 하지의 운동 능력이 medical research council (MRC) grade IV+의 소견이었고, 좌측에서 Babinski 징후 및 발목 간대경련(ankle clonus) 양상을 보였다. 뇌 MRI에서는 새로운 병변이 관찰되지는 않았으나 전두엽 영역을 제외한 우측 대뇌반구의 저명한 뇌위축 소견이 관찰되었고(Fig. 1D), 추적 뇌 SPECT에서도 우측 대뇌반구의 전반적인 혈류 감소를 보여(Fig. 2B), 이전 결과(baseline brain SPECT)와 비교할 때 통계적으로 유의있게 감소된 소견이 있었다(Fig. 2C). 인지기능저하의 정도와 손상부위를 알기 위해 시행된 신경심리검사(Seoul Neuropsychological Screening Battery, SNSB)상 한국판 간이정신상태검사(Korean version of minimal status examination, K-MMSE)는 26/30이었고, 주의집중력 및 언어기억은 지연회상에서 경미한 저하를 보였다. 시공간능력 및 비언어적 기억력은 1% 미만으로 뚜렷한 기능장애를 보였는데, 레이-복합 도형 베끼기(Rey Complex Figure Test)에서는 덧칠하여

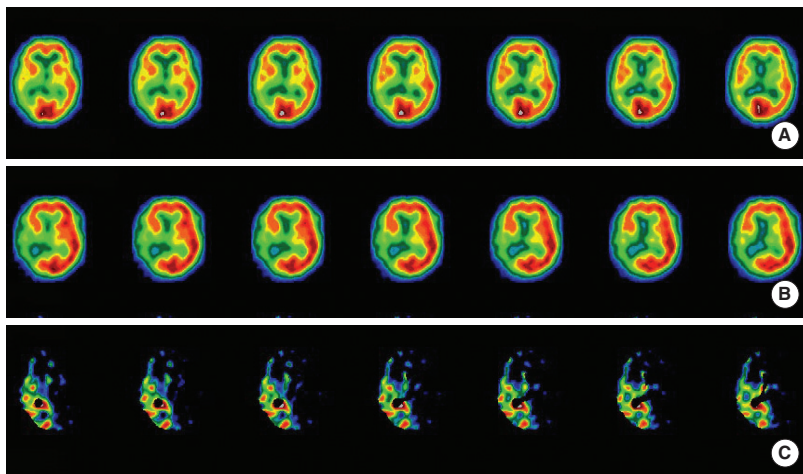


Fig. 2. Serial axial image of ^{99m}Tc -ECD SPECT (A, B) and Subtracting image (C). The images were obtained at the age of 34 (A) and 37 (B). They show mild to moderate hypoperfusion areas in right temporo-parietal lobes (A), marked hypoperfusion areas in right fronto-parieto-temporal lobes (B). The image (C) subtracted follow-up (B) from baseline (A) shows significant differences of cerebral perfusion.

접쳐서 그리거나 모양과 위치가 정확하지 않고 빠진 부분들이 많았으며 좌측공간을 무시(neglect)하는 소견이 보였고(Fig. 3), 철자취소과제(letter cancellation task)에서는 좌측에서 2개의 error가 발생하였다. 반면에 재인회상 검사 및 전두엽 및 집행기능은 정상적인 수행을 보였다. 신경심리검사 결과는 이해력(comprehension)과 계산력(calculation)이 감소된 소견을 보이지만 전반적으로 우반구 뇌위축으로 인한 인지기능장애로 요약된다(Table 1).

고 찰

본 증례는 RE의 발병에서부터 진행되는 임상양상, 추적 뇌

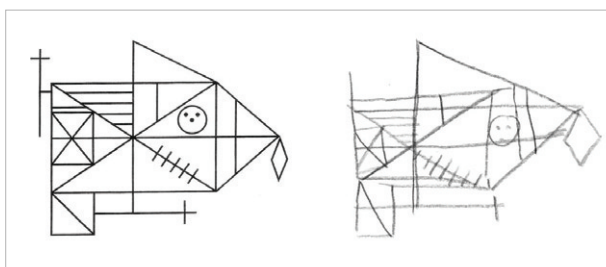


Fig. 3. Rey complex figure (RCF) copy test of the patient at the age of 37. It shows the neglect at the left side of RCF.

Table 1. Results of neuropsychological tests (SNSB)

Tests	Response	Tests	Response
K-MMSE	26	Memory	
Attention		SVLT 1st/2nd/3rd	4/7/7
Digit span: forward/backward	5/3	Delayed recall	4
Letter cancellation	AB	Recognition: TP/FP	10/0
Language and related functions		Recognition score	22
Spontaneous speech	Fluent	RCFT immediate recall	7/36
Contents	NL	RCFT delayed recall	9.5/36
Comprehension	AB	RCFT recognition: TP/FP	12/5
Repetition	15/15	RCFT recognition score	19
S-K-BNT	14/15	Frontal executive functions	
Reading	NL	Motor impersistence	NL
Writing	NL	Contrasting program	20/20
Praxis	NL	Go-no-go test	20/20
Finger naming	NL	Fist-edge-palm	NL
Right-left orientation	NL	Alternating hand movement	AB
Calculation	AB	Alternating square and triangle	D
Body part identification	NL	Luria loop	NL
Visuospatial functions		Word fluency animal/supermarket	11/17
Interlocking pentagon	NL	Word fluency ㄱ/ㅇ/ㄴ	7/8/6
RCFT	22.5/36	K-CWST word/color reading	NL

S-K-BNT, short form of Korean version of the Boston Naming Test; RCFT, Rey complex figure copy test; SVLT, Seoul verbal learning test; K-CWST, Korean-color word stroop test; K-MMSE, Korean version of minimal status examination; AB, abnormal; D, deformed; NL, normal; TP, true positive; FP, false positive.

MRI 및 SPECT의 변화된 소견 및 뇌병변 부위와 관련된 인지기능저하를 관찰할 수 있었다. RE에서의 일반적인 뇌 MRI 소견은 본 증례에서 보이는 소견과 일치된 편측 대뇌반구의 진행성 뇌위축을 보이는 것이 특징이다. RE에서 뇌병변의 진행순서는 일차적으로 편측 대뇌 피질 및 백질의 비정상 신호강도 및 뇌위축, 꼬리핵 머리(head of caudate nucleus)의 위축을 보이며, 이차적으로 동측 해마 및 뇌간의 위축 및 반대측 소뇌 반구의 위축을 보인다고 알려져 있다[2, 3]. 본 증례에서 RE 발병시기인 32세 때에 촬영한 뇌 MRI 소견(Fig. 1A)은 질병초기(early stage)에 T2WI 및 FLAIR MR 영상에서 고신호 강도를 동반한 대뇌 피질 부종을 보이는 소견과 일치되었으며, 이는 뇌 MRI가 초기에 RE를 진단하는데 매우 유용한 검사로 알려진 사실[4]을 뒷받침하였다. 한편, Paladin 등은 early stage의 RE에서 정상 MRI 소견을 보일 수 있는데 반해, SPECT 및 양전자단층촬영술(positron emission tomography, PET)에서는 초기부터 혈류 감소 및 대사저하(hypometabolism)를 보일 수 있어서 MRI보다 RE를 조기 진단하는데 더 유용하다고 하였다[5]. 본 증례의 뇌 SPECT에서도 우뇌의 현저한 혈류저하를 관찰할 수 있었다(Fig. 2A).

뇌 MRI 및 SPECT는 RE를 진단하는 데 있어 매우 중요하지만, 지금까지 serial MRI 및 SPECT 결과에 대한 보고는 많지 않다[6]. Bien 등은 10명의 RE 환자를 대상으로 serial MRI를 시행 후 MR 신호강도 및 뇌용적 측정을 토대로, 0기는 정상, 1

기는 고신호 강도와 뇌부종을 동반하는 경우, 2기는 고신호 강도와 정상 뇌용적을 보이는 경우, 3기는 고신호 강도와 뇌위축을 보이는 경우, 4기는 정상 신호강도와 진행성 뇌위축을 보이는 경우로 각각 구분하였다[4]. 본 증례의 경우 32세 때는 1기에 해당되며, 34세 때는 2기, 36세 때는 3기, 37세 때는 4기에 합당한 소견으로(Fig. 1), Bien 등이 보고한 RE의 자연경과와 일치하는 소견이었다.

RE의 임상 경과에는 경련 발작의 빈도와 신경학적 결손 여부에 따라, Montreal Neurological Institute (MNI) 1기는 간질 발작이 발현된 이후 2기가 시작하기 전까지, MNI 2기는 발작 빈도의 증가(하루 10회 이상의 단순 부분 발작)와 편마비가 발생하거나 진행하며 신경학적 결손이 안정화되기 전까지, MNI 3기는 2기에 비해 발작 빈도가 감소하고 영구적인 편마비를 보이는 비교적 안정화된 시기로 구분된다[7]. 본 증례의 경우 32세부터 33세까지는 MNI 1기, 34세부터 35세까지는 MNI 2기, 36부터는 MNI 3기에 해당하였다.

RE에서 나타나는 인지기능 저하에 대해 언급된 수 편의 국외 보고가 있지만 대부분 뇌 수술 전후로 간단히 평가된 수준에 머물러 있다[8-10]. 이는 RE의 자연경과를 서술하는데 있어서 인지기능 장애는 경련 발작, 편마비 및 serial MRI 등에 가려져 제대로 평가되지 않았기 때문으로 생각된다. 그러나, RE 환자의 경우 약물 불응성 간질로 장기간 약물 투약을 하거나 뇌수술을 하는 경우가 많다는 것을 고려한다면, RE에서 나타나는 인지기능 장애가 RE의 특징인 편측 대뇌반구의 손상으로 나타날 수도 있지만, 항경련제나 수술 후 합병증으로 나타날 가능성도 있다. 이를 감별하는 것은 RE의 자연경과를 이해하는 데 중요하며, 향후 치료방침을 정하는데 중요할 수 있다. 본 증례는 길 찾기와 관련된 기억력감소와 신경심리검사 결과 우측 대뇌 반구의 병변에 의한 인지기능 손상에 합당한 소견을 보여 환자에서 보이는 인지기능 장애는 RE의 진행에 따른 자연경과임을 설명해 준다.

결론적으로, 본 증례는 RE의 전형적인 임상 경과 및 serial MRI, SPECT 변화를 보이고, 신경심리검사 결과에서 편측 대뇌 반구의 기능장애에 따른 특징적인 인지기능 저하를 보여 문헌고찰과 함께 보고하는 바이다.

참고문헌

1. Rasmussen T, Olszewski J, Lloyd-Smith D. Focal seizures due to chronic localized encephalitis. *Neurology* 1958; 8: 435-45.
2. Chiapparini L, Granata T, Farina L, Ciceri E, Erbetta A, Ragona F, et al. Diagnostic imaging in 13 cases of Rasmussen's encephalitis: can early MRI suggest the diagnosis? *Neuroradiology* 2003; 45: 171-83.
3. Tien RD, Ashdown BC, Lewis DV Jr, Atkins MR, Burger PC. Rasmussen's encephalitis: neuroimaging findings in four patients. *Am J Roentgenol* 1992; 158: 1329-32.
4. Bien CG, Urbach H, Deckert M, Schramm J, Wiestler OD, Lassmann H, et al. Diagnosis and staging of Rasmussen's encephalitis by serial MRI and histopathology. *Neurology* 2002; 58: 250-7.
5. Paladin F, Capovilla G, Bonazza A, Mameli R. Utility of Tc 99m HMPAO SPECT in the early diagnosis of Rasmussen's syndrome. *Ital J Neurol Sci* 1998; 19: 217-20.
6. Bien CG, Widman G, Urbach H, Sassen R, Kuczaty S, Wiestler OD, et al. The natural history of Rasmussen's encephalitis. *Brain* 2002; 125(Pt 8): 1751-9.
7. Oguni H, Andermann F, Rasmussen TB. The syndrome of chronic encephalitis and epilepsy. A study based on the MNI series of 48 cases. *Adv Neurol* 1992; 57: 419-33.
8. McLachlan RS, Girvin JP, Blume WT, Reichman H. Rasmussen's chronic encephalitis in adults. *Arch Neurol* 1993; 50: 269-74.
9. Vining EP, Freeman JM, Brandt J, Carson BS, Uematsu S. Progressive unilateral encephalopathy of childhood (Rasmussen's syndrome): a reappraisal. *Epilepsia* 1993; 34: 639-50.
10. Hart YM, Andermann F, Fish DR, Dubeau F, Robitaille Y, Rasmussen T, et al. Chronic encephalitis and epilepsy in adults and adolescents: a variant of Rasmussen's syndrome? *Neurology* 1997; 48: 418-24.