Dementia and Neurocognitive Disorders
2011; 10: 37-40

■ CASE REPORT ■

SPG 11 유전자 돌연변이를 보인 얇은 뇌량을 동반한 강직성 하지마비

장영희 · 백민재 · 김상윤

서울대학교 의과대학 신경과학교실
분당서울대학교병원 신경과

Received : January 14, 2011
Revision received : March 23, 2011
Accepted : March 23, 2011

Address for correspondence
SangYun Kim, M.D.
Department of Neurology, Seoul National University Bundang Hospital, 300 Gumi-dong, Bundang-gu, Seongnam 463-707, Korea
Tel: + 82-31-787-7462
Fax: +82-31-787-6815
E-mail: neuroksy@snu.ac.kr

Hereditary Spastic Paraplegia with Thin Corpus Callosum and *SPG 11* Gene Mutation

YoungHee Chang, M.D., Min Jae Baek, M.S., SangYun Kim, M.D.

Department of Neurology, Seoul National University College of Medicine, Seoul National University Bundang Hospital, Seongnam, Korea

Hereditary spastic paraplegia (HSP) with thin corpus callosum (TCC) is an autosomal recessive form of complicated HSP mainly characterized by slowly progressive spastic paraparesis and mental deterioration beginning in the second decade of life. We report one HSP with TCC patient. MRI shows thin corpus callosum and abnormal signal in the region of the forceps minor. He had decreased bilateral thalamic metabolism on $_{18}$F-flurodeoxyglucose PET. The neuropsychological test profile showed global cognitive impairment. We identified mutation of *Spastic Paraparesis Gene 11 (SPG11)* gene, was mapped to chromosome 15q13-15.

Key Words: *Spastic paraparesis, Cognitive impairment, Corpus callosum, SPG11 gene*

유전성 강직성 하지마비(hereditary spastic paraplegia)는 서서히 진행하는 하지의 강직을 특징으로 하는 유전성 신경질환이다. 임상양상에 따라 강직성 하지마비 만을 보이는 순수형(pure form)과 인지기능장애, 시신경위축, 망막변성, 추체외로장애, 운동실조와 소뇌징후, 말초신경병증 등을 동반하는 복합형(complicated form)으로 나뉜다[1]. 복합형 중에서, 얇은 뇌량을 동반한 상염색체 열성 유전성 강직성 하지마비(Autosomal recessive hereditary spastic paraplegia with thin corpus callosum; ARHSP-TCC, or HSP-TCC for short)가 일본에서 주로 보고되었고[2] 전세계에서 증례 형식으로 꾸준히 보고되고 있다[3-6, 10]. 이것은 대개 10대에 시작하는 하지의 강직과 인지기능장애 등이 10년 이상에 걸쳐 진행하다가 하반신마비가 나타나게 되며, MRI상 얇은 뇌량을 보이는 것이 특징이다. 최근 염색체 15단완 13-15에 위치한 *Spastic Paraparesis Gene 11 (SPG11)*의 돌연변이가 관련있는 것으로 보고 되었다[4-6]. 저자들은 얇은 뇌량을 동반한 강직성 하지마비 1예의 임상적, 방사선학적 소견과 자세한 신경심리검사 결과를 보고하면서 국내에서는 처음으로 유전학적으로 확인되어 이를 보고하는 바이다.

증 례

22세 남자가 8년 전부터 서서히 진행하는 하지 강직으로 인한 보행장애와 인지기능장애를 주소로 내원하였다. 환자는 정상 분만으로 태어났고 정상발육 및 성장을 하였고 초등학교 때 성적은 하위권이었으나 6학년 때 축구선수를 할 정도로 큰 문제는 없어 보였다. 중학교에 들어가면서 뛰는 것이 어려워져 축구를 그만 두게 되었고 점점 학습능력과 기억력이 저하되면서 주변 친구들로부터 따돌림을 받았다. 고등학교 2학년 때 대인기피증과 집밖으로 나가면 깡패들이 자신을 쫓아 올 거라는 망상과 불안감이 심해져 정신과 진료를 받았으며, 당시 정신지체장애 3급을 받았다. 전문대에 미달로 입학하였으나 학업을 따라갈 수 없었고 강직성 하지마비로 보행이 어려워져 학교는 다니지 못하였다. 가족력 및 과거력상 특이 사항은 없었다. 내원 당시 신장은 171 cm, 체중은 68 kg이었고 활력 징후는 정상이었으며 두경부, 흉부, 소화기계 등의 진찰상에 특이소견은 보이지않았다. 안과 검사상 시신경위축, 망막변성, 시력저하 등은 없었다. 발음은 느리고 구음장애가 관찰되었으며 배뇨 및 배변 장애나 주관적인 감각장애는 없었다. 신경학적검사는 양 하지의 강직성 하지마비(grade IV+/IV+), 양 하지의 건반사 항진, 양 발가락폄징후는 양성이었고 감각 기능은 정상이었다. 말초 혈액검사, 뇨검사와 간기능 검사를 포함한 생화학검사 및 비타민 B12, 갑상선 기능검사는 정상이었다. 혈청 및 뇌척수액검사에서 VDRL, Anti-HIV, HTLV-1 항체는 음성이었다. 뇌줄기청각유발전위(brainstem auditory evoked potential), 시각유발전위검사(visual evoked potential)에서 이상 소견은 없었으나 하지의 감각 및 운동 유발전위검사(somatosensory and

motor evoked potential; SEP, MEP)에서 양측 뒤정강감각신경계(posterior tibial SEP; PTSEP)와 뒤정강운동신경계(PTMEP)의 중추신경계 전도장애(central conduction defect)를 시사하는 이상 소견이 관찰되었고 정중신경(median), 척골신경(ulnar), 종아리신경(peroneal)과 뒤정강신경(poseterior tibial nerve)을 포함한 신경전도검사에서 F파는 종아리신경에서만 연장되었고 양측 H반사의 전위형성이 되지 않았으며 근전도검사상 첫째뒤뼈사이근육(first dorsal interosseus muscle), 가쪽거대근육(vastus lateralis muscle), 앞정강근육(tibialis anterior muscle) 등에서 삽입활성전위(insertional activity)는 증가되어 있지 않으나, 양성예파(positive sharp wave) 및 고진폭 장기간 운동단위전위(high-amplitude long-duration MUP)가 관찰되었고 가쪽거대근육에서 감소된 간섭양(reduced interference pattern)을 보이는 탈신경(denervation) 및 reenervation이 관찰되어 운동신경세포병(motor neuron disease)을 시사하는 소견을 보였다. 한국형 간이 정신상태검사(Korean version of mini-mental state examination, K-MMSE)는 18/30점이었고 자세한 신경심리검사(Seoul Neuropsychological Screening Battery)에서 언어능력, 시각적 분석 및 구성능력, 언어 및 시각 기억력, 집중력 및 전두엽 기능 등 전반적인 인지기능의 현저한 저하가 있었고 중등도의 우울증도 관찰되었다(Table 1). 척추 MRI에는 특이 소견이 없었으나 뇌 MRI에서 뇌량이 얇아져 있었고 특히 뇌량부리와 무릎 부위는 뇌량팽대 부위보다 심하게 얇아져 있었으며, 측뇌실의 이마뿔 주위 백질의 고음영 및 뇌실확장이 관찰되었다(Fig. 1). F-18-FDG PET 검사에서는 양 시상의 심한 대사 저하가 관찰되었다(Fig. 2). 유전 검사에서 염색체 15번 단완 13-15부분에 위치한 *SPG11*의 DNA 염기순서분석을 통해 exon 18에서의 splicing 돌연변이(splicing mutation)를 확인하였다(Fig. 3).

고 찰

얇은 뇌량을 동반한 상염색체열성 강직성 하지마비(Autosomal recessive hereditary spastic paraplegis with thin corpus callosum, ARH-SP-TCC, or HSP-TCC for short)는 일본에서 처음 보고된 드문 신경질환이다. Shibasaki 등이 제시한 이 질환의 진단 기준은 첫째, 상염색체 열성 유전을 하고 둘째, 주로 10대에 발병하여 서서히 진행하는 강직성 하지마비와 지능저하를 특징으로 하며 셋째, 뇌자기공명영상검사에서 얇은 뇌량을 보이고 넷째, 척추 MRI에서 특이소견이 없고, 검사실 소견으로 다른 대사성 질환의 배제 등이다. 평균 15세(2-30세)에 발병하여 4년에서 42년의 기간 동안 서서히 진행하며 상기 증상 외에 상지의 강직, 근위축, 내반족, 진동각 저하, 배뇨장애, 구음 장애, 안진, 소뇌 실조, 선천성 백내장 등을 동반할 수 있고, 유병 기간이 길수록 이러한 증상들이 잘 나타난다[2, 7]. 본 증례도 14세에 서서히 인지기능저하가 발생하였고 강직성 하지마비가 진행하였으며 감각, 운동유발전위, 신경전도 및 근전도 검사상 이상 소

Table 1. Neuropsychological evaluation was done at the age of 22

Digit span (forward/backward)	6/3
Calculation	Normal
Korean-Boston Naming Test	23/60 (< 1%ile)
Rey Complex Figure Test copy	25 (< 1%ile)
3 registration/recall	3/0
Seoul Verbal Learning Test (free recall/delayed recall)	3+4+4/1
Recognition (true positive-false positive)	7-0 = 7
RCFT (immediate recall/delayed recall)	0/0 (< 1%ile/ < 1%ile)
Recognition (true positive-false positive)	8-3 = 5
Go no-go test	Normal
Fist-edge-palm	Abnormal
Semantic & Phonemic word fluency	11 (7/4) & 0 (0/0/0)
Stroop test (word reading/color reading)	112 (error: 0)/51 (error: 0)
Geriatric depression scale	23

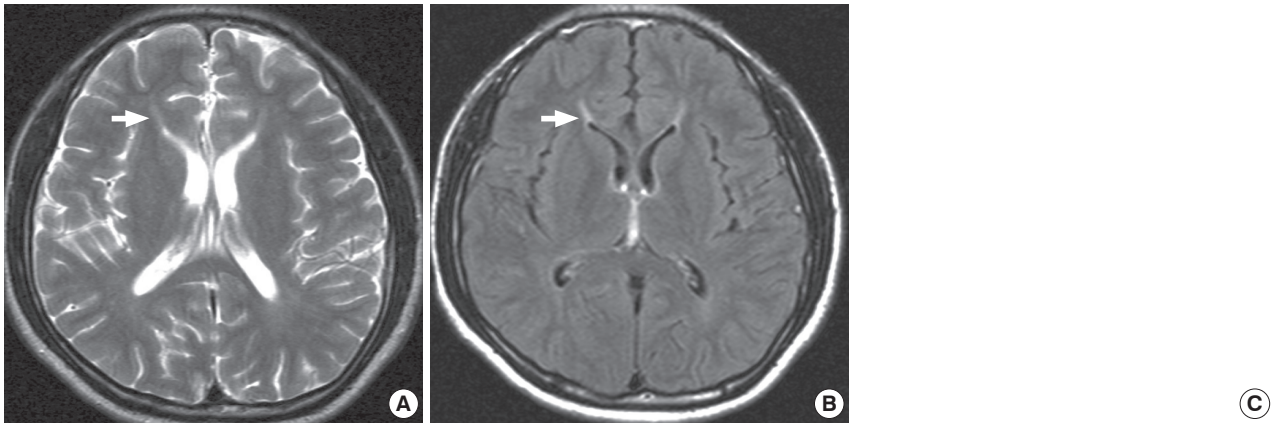

Fig. 1. Axial T2 (A) and Flair (B) weighted MRI show mild ventricular dialtation and high intensity in periventricular white matter of the frontal lobes (arrow). Sagittal (C) T1 weighted MRI also shows extremely thin courpus callosum, mainly anterior limb (arrow).

ARHSP-TCC의 인지기능저하를 자세한 신경심리검사를 통해 보고한 예는 극히 드문데, 처음에 전두엽 집행기능 장애를 보이다가 점차 전반적 인지기능 저하를 보였다고 한다[11]. 우리 환자도 자세한 신경심리검사를 하였고, 특히 시각적 기억력 및 전두엽 기능 저하가 심한 전반적 인지기능 저하를 보였다.

환자는 뇌줄기청각유발전위(BAEP)가 정상이었고, 감각 및 운동유발전위검사(SEP, MEP)에서 중추신경계 전도장애 및 신경전도검사와 근전도검사상 운동신경세포병(motor neuron disease)을 시사하는 소견 등은 상위운동신경계 및 하위운동신경계, 시상, 외측슬상체(lateral geniculate body), 치상핵(dentate nucleus), 척수의 후주(dorsal column) 등에 뉴론 소실과 신경교증 소견을 보이며 이 부위에서 발견되는 ubiquitinated lipofusion 과립체가 신경 퇴행과 연관 있을 것이라는 추정을 뒷받침하였다[9].

Shibasaki 등이 일본인 13가계를 대상으로 한 연구에서 ARHSP-TCC는 염색체 15번 단완 13-15부분이 발병과 연관이 있을 것으로 처음 보고하였고 그 후로 중국, 아랍, 서유럽, 미국 등에서 증례나 소수 대상 연구를 통해 SPG11 유전자의 돌연변이가 원인이라고 보고되고 있다[4-6]. 우리 환자도 유전검사에서 염색체 15번 단완 13-15에 위치한 SPG11 DNA의 염기순서분석(sequencing)을 통해 exon 18에서 유전자 재배열 돌연변이(splicing mutation)가 확인되었다.

저자들은 진행하는 강직성 하지마비, 인지 기능 저하, 얇은 뇌량 및 시상의 퇴행을 보여 얇은 뇌량을 동반한 강직성 하지마비의 임상적, 방사선학적 소견에 합당한 환자의 예를 한국에서는 처음으로 유전 검사를 통해 확인하여 보고하는 바이다.

참고문헌

1. Fink JK. *Hereditary spastic paraplegia. Neurol Clin 2002; 20: 711-6.*
2. Nakamura A, Izumi K, Umehara F, Kuriyama M, Hokezu Y, Nakagawa M, *et al. Familial spastic paraplegia with mental impairment and thin corpus callosum. J Neurol Sci 1995; 131: 35-42.*
3. Lee JH, Park YE, Choi KD, Park KP, Kim DS, Jung DS, *et al. Complicated spastic paraparesis with thin corpus callosum. J Korean Neurol Assoc 2004; 22: 402-5.*
4. Lossos A, Stevanin G, Meiner V, Argov Z, Bouslam N, Newman JP. *Hereditary spastic paraplegia with thin corpus callosum. Arch Neurol 2006; 63: 756-60.*
5. Stevanin G, Azzedine H, Denora P, Boukhris A, Tazir M, Lossos A, *et al. Mutations in SPG11 are frequent in autosomal recessive spastic paraplegia with thin corpus callosum, cognitive decline and lower motor neuron degeneration. Brain 2008; 131: 772-84.*
6. Samaranch L, Riverol M, Masdeu JC, Lorenzo E, Vidal-Taboada JM, Irigoyen J, *et al. SPG11 compound mutations in spastic paraparesis with thin corpus callosum. Neurology 2008; 71: 332-6.*
7. Shibasaki Y, Tanaka H, Iwabuchi K, Kawasaki S, Kondo H, Uekawa K, *et al. Linkage of autosomal recessive hereditary spastic paraplegia with mental impairment and thin corpus callosum to chromosome 15A13-15. Ann Neurol 2000; 48: 108-12.*
8. Katayama T, Sakamoto N, Kuroda K, Yahara O, Ugawa Y. *A case of spastic paraparesis with mental deterioration and markedly thin corpus callosum callosal dysfunction demonstrated by magnetic stimulation. Rinsho Shinkeigaku 1998; 38: 418-22.*
9. Wakabayashi K, Koyobashi H, Kawakai S, Kondo H, Takahashi H. *Autosomal recessive spastic paraplegia with hypoplastic corpus callosum, multisystem degeneration and ubiquitinated eosinophilic granules. Acta Neuropathol (Berl) 2001; 101: 69-73.*
10. Riverol M, Samaranch L, Pascual B, Pastor P, Irigoyen J, Pastor MA, *et al. Forceps minor region signal abnormality "ears of the lynx": an early MRI finding in spastic paraparesis with thin corpus callosum and mutations in the spatacsin gene (SPG11) on chromosome 15. J Neuroimaging 2009; 19: 52-60.*
11. Siri1 L, Battaglia FM, Tessa A, Rossi A, Rocco MD, Facchinetti S, *et al. Cognitive profile in spastic paraplegia with thin corpus callosum and mutations in SPG11. Neuropediatrics 2010; 41: 35-8.*